

МИНИСТЕРСТВО ЗДРАВООХРАНЕНИЯ РЕСПУБЛИКИ УЗБЕКИСТАН

**СОВРЕМЕННЫЕ ПОДХОДЫ К ДИАГНОСТИКЕ
ПАТОЛОГИИ ШЕЙКИ МАТКИ**

Методические рекомендации

Ташкент - 2008

МИНИСТЕРСТВО ЗДРАВООХРАНЕНИЯ РЕСПУБЛИКИ УЗБЕКИСТАН

«Согласовано»

Начальник отдела
по координации научно-
исследовательской деятельности
Министерства Здравоохранения РУз.

_____ Б.Т.Даминов

«_____» _____ 2008 г.

«Утверждаю»

Начальник управления
науки и учебных заведений
Министерства Здравоохранения РУз.

_____ Ш.Э.Атаханов

«_____» _____ 2008 г.

**СОВРЕМЕННЫЕ ПОДХОДЫ К ДИАГНОСТИКЕ
ПАТОЛОГИИ ШЕЙКИ МАТКИ**
Методические рекомендации

Ташкент - 2008

Организация разработки: Ташкентская медицинская академия

Составители:

Нажмутдинова Д.К. – зав. кафедрой акушерства и гинекологии ВОП ТМА, доктор медицинских наук, профессор.

Каюмова Д.Т. – доцент кафедры акушерства и гинекологии ВОП ТМА, кандидат медицинских наук.

Юлдашева Д.Ю. – ассистент кафедры акушерства и гинекологии ВОП ТМА.

Садыкова Д.Р. - ассистент кафедры акушерства и гинекологии ВОП ТМА, кандидат медицинских наук.

Таджиева Х.А. – ассистент кафедры акушерства и гинекологии ВОП ТМА, кандидат медицинских наук.

Чориева Г.З. - ассистент кафедры акушерства и гинекологии ВОП ТМА.

Евстафиади О.И. – магистр акушерства и гинекологии

Рецензенты:

Султанов С.Н. – Директор НИИАиГ МЗ РУз, доктор медицинских наук, профессор.

Джаббарова Ю.К. - профессор кафедры акушерства и гинекологии ТМА, доктор медицинских наук.

Методические рекомендации утверждены:

Протокол № Заседания Проблемной комиссии по «Охране материнства и детства» от..2008г.

Протокол № Учёного Совета Ташкентской медицинской академии от ..2008 г.

Проректор по научной работе ТМА, профессор Д.К. Нажмутдинова

Методические рекомендации выполнены в рамках Государственного гранта А-9-059 Прикладного научного проекта МЗ РУз.

Методические рекомендации составлены на основании анализа литературы, данных собственных исследований и предназначены для акушер-гинекологов, резидентов медицинских вузов и врачей общей практики.

СПИСОК СОКРАЩЕНИЙ

АБЭ - ацетобелый эпителий

ВПЧ – вирус папилломы человека

МПЭ – многослойный плоский эпителий

ПАП- мазок (Pap-smear test) - мазок по Папаниколау

ПВИ – папилломавирусная инфекция

ПВЧ – папилломавирус человека

ПЦР – полимеразная цепная реакция

РШМ – рак шейки матки

ЦЭ – цилиндрический эпителий

ШМ – шейка матки

AGC - atypical glandular cells

AIS – adenocarcinoma in situ

ASCUS – atypical squamous cells of undetermined significance

ASC-H – atypical squamous cells of high grade lesion

CIN – cellular intraepithelial neoplasia - плоскоклеточная интраэпителиальная неоплазия

CIS – cancer in situ- рак на месте

HPV – human papillomavirus

HSIL – high grade squamous intraepithelial lesion – высокая степень интраэпителиального поражения

LSIL – low grade squamous intraepithelial lesion – низкая степень интраэпителиального поражения

SIL - squamous intraepithelial lesion - интраэпителиальное поражение

ВВЕДЕНИЕ

Изменение демографической структуры общества во второй половине XX века привело к увеличению в популяции доли женщин старшей возрастной группы. В настоящее время развитые страны мира стоят перед серьезной социальной и медицинской проблемой – инверсией возрастной «пирамиды», что связано с увеличением продолжительности жизни. Если возраст в 75 лет принять за 100%, то продолжительность препубертатного периода составляет 16%, репродуктивного – 44%, пременопаузального – 7%, а постменопаузального – 33% (Haney H., 1986). То есть более трети своей жизни женщина проводит в состоянии дефицита женских половых гормонов. По данным ВОЗ, в большинстве стран мира продолжительность жизни женщин после 50 лет колеблется от 27 до 32 лет. С каждым годом возрастает число женщин, вступающих в период менопаузы. В 1990 году 467 миллионов женщин находились в периоде постменопаузы. В ближайшие годы эта цифра возрастет и к 2030 году достигнет 1,2 млрд. Менопауза, не являясь собственно заболеванием, приводит к нарушению эндокринного равновесия в организме женщины, вызывая приливы, раздражительность, бессонницу, урогенитальные расстройства, а также повышение риска развития остеопороза и сердечно-сосудистых заболеваний. Все эти данные свидетельствуют о необходимости разработки целого ряда медицинских и социальных мер по защите здоровья, сохранению работоспособности и достойного качества жизни женщин в пери- и постменопаузальном периоде.

Патология шейки матки является актуальной проблемой на сегодняшний день. Большое внимание привлекают к себе женщины пери- и постменопаузального возраста с фоновыми и предраковыми заболеваниями, так как они находятся в группе повышенного риска развития рака шейки матки. Рак шейки матки (РШМ) – чрезвычайно распространенная патология. РШМ является ведущим в структуре онкологической заболеваемости и смертности и остаётся одной из важных медицинских и социальных проблем в экономически развитых странах. По данным ВОЗ ежегодно в мире выявляется более 500 000 больных РШМ и в разных странах составляет 15-25 новых случаев на 100 000 населения. От этой патологии ежегодно умирают 270 тыс. женщин (в среднем – каждые 2 минуты). К 2050 г. ВОЗ прогнозирует 1 млн новых случаев рака шейки матки ежегодно. При этом на долю развивающихся стран приходится до 80% смертей от этого заболевания. Во многих странах отмечается повышение частоты РШМ в даже возрасте до 30 лет.

В 2003 году структуре онкогинекологических заболеваний в Узбекистане первое место занимает РШМ с удельным весом 5,8%, на втором месте – рак тела матки 3,1%, на третьем – рак яичников – 2,6% (14). Большая часть приходится на Джиззакскую область и Республику Каракалпакстан. Что касается онкологической смертности, то на первом месте также стоит РШМ – 9,4%, на втором – рак яичников 4,6%, на третьем рак тела матки – 3,8%.

Несмотря на организованную сеть смотровых кабинетов, женских консультаций и цитологических лабораторий, возможность выявлять рак в 0-1a стадиях, при которых излечение почти 100%, все же ежегодно от РШМ по причине несвоевременной диагностики умирают от 4 до 5 женщин на 100 000 населения. В нашей стране существует цитологический скрининг, который можно назвать оппортунистическим (по «возможности»), поскольку забор цервикального мазка берётся у женщин при обращении к гинекологу по другому вопросу или по собственному желанию женщины, что бывает крайне редко. Кроме того, в диагностике используются устаревшие методы окраски цитологических мазков, информативность которых значительно меньше по сравнению с общепринятым в мире методом окраски по Папаниколау.

Современные методы диагностики: мазок по Папаниколау (Пап-тест, Pap-smear test) и кольпоскопия — позволяют уловить начальные предраковые изменения и провести простое и эффективное лечение на ранней стадии. Именно поэтому в развитых странах, где каждая женщина имеет возможность каждый год проходить такое обследование, смертность от рака шейки матки неуклонно снижается. В связи с вышеперечисленным, существуют определенные требования к диагностике патологии шейки матки: скрининговый тест должен быть простым, неинвазивным, чувствительным и специфичным, безопасным, недорогим и доступным.

Цитологические методы исследования, классификация

Мазок по Папаниколау разработан в 1943 г., изначально этот тест был предназначен для выявления только раковых клеток. После классических работ Папаниколау в 40-х годах было показано, что цитологический метод исследования является весьма чувствительным методом диагностики дисплазий и начального преклинического РШМ. Выявление заболевания на ранней стадии даёт возможность излечить больного «сберегательными» методами, сократить сроки их лечения, снизить случаи инвалидизации и смертности, т.е. имеет также и экономический эффект. Внедрение цитологического метода скрининга (Пап-теста) в США, Европе, Австралии в частности, за последние 40–50 лет позволило снизить заболеваемость раком на 80–90%. Достоверность цитологического метода составляет при начальных формах рака шейки матки достигает 80%. Всем женщинам старше 20 лет показано ежегодное обследование с помощью Пап-теста.

Под особым контролем должны находиться женщины, имеющие факторы риска развития РШМ. Особое внимание уделяется раннему началу половой жизни, так как в возрасте 14-18 лет ещё незрелый эпителий шейки матки (ШМ) более подвержен действию канцерогенных агентов. Повышение сексуальной активности молодежи, особенно подростков, обусловленное главным образом социальными мотивами, привело к широкому распространению генитальной ПВИ. По данным Головановой В.А. при цитологическом обследовании девушек-подростков 13-17 лет частота

выявления папилломавирусной инфекции составила 30,3%, дисплазия МПЭ 4,5%. Выявлено, что риску инфицирования ВПЧ подвержены девушки с низким образовательным уровнем, имеющие более трех половых партнеров, не соблюдающие правила половой гигиены, курящие более 5 сигарет в день. Также имеются данные о роли таких факторов риска как ранняя первая беременность (до 18 лет), два спонтанных аборта и более, раннее менархе, нарушение менструаций, количество беременностей более четырёх (Американское Общество Рака, 1991г.,Inc). Имеются исследования, что гиперэстрогения содействует развитию РШМ, а прогестины блокируют фазу инициации опухоли.

Сегодня дискуссии в отношении методов скрининга населения для диагностики РШМ включают 3 основные направления:

- Пап-тест (большой опыт и много исследований),
- Пап-тест вместе с ВПЧ тестом
- ВПЧ тест вместе с кольпоскопией (отдельные исследования в некоторых странах).

Информативность цитологического метода определяется несколькими факторами: уровнем подготовки цитолога, полноценным взятием мазка. Препараты окрашиваются разными способами, но окраска по Папаниколау считается классической. При изучении препаратов, окрашенных этим методом, наиболее точно определен специфический комплекс признаков, характеризующих ядро и цитоплазму клеток.

С 1954 года применяется классификация по пяти классам, которую разработал Д.Папаниколау. Данная классификация до сих пор применяется в некоторых лабораториях России, но в мировой практике она не применяется и представляет только исторический интерес. В 1968 году Всемирной организацией здравоохранения была предложена новая описательная система оценки теста, основанная на морфологических критериях. В 1978 году Richart предложил гистологическую классификацию и ввел термин CIN (cervical intraepithelial neoplasia) - цервикальная интраэпителиальная неоплазия, степени которой соответствовали степеням дисплазии классификации ВОЗ. В 1988 году Национальным институтом по изучению рака США была предложена новая, цитологическая, система оценки теста Папаниколау - Bethesda system, которая до сих пор применяется в мировой медицине. Все изменения были разделены на 2 вида - ASCUS (atypical squamous cells of undetermined significance) плоскоклеточная атипия неопределенной значимости и SIL (Squamous Intraepithelial Lesions) плоскоклеточные интраэпителиальные поражения, которые в свою очередь были разделены на 2 категории - низкой степени выраженности (LSIL - Low-Grade Squamous Intraepithelial Lesions) и высокой степени выраженности - (HSIL - High-Grade Squamous Intraepithelial Lesions).

Таблица 1

Современные морфологические и цитологические классификации

Морфологические		Цитологические	
Морфологическая оценка (1968)	CIN system/Ричарт (1978)	Папаниколау (1954)	Бетесда (2001)
Норма, изменения отсутствуют	Норма	Class I	Негатив
Незначительные клеточные изменения	Незначительные клеточные изменения	Class II	Доброкачественные клеточные изменения (признаки различных инфекций), реактивные изменения клеток, встречающиеся при воспалении, атрофии, облучении, ВМС и другое.
Плоскоклеточная атипия плюс полиморфные изменения (воспаление, инфекция и т.п.)	Плоскоклеточная атипия плюс полиморфные изменения (воспаление, инфекция и т.п.)	Class II	ASCUS – атипические клетки неопределенного значения (ASCUS и ASC-H)
Папилломавирусные изменения (койлоцитоз)	Папилломавирусные изменения (койлоцитоз)	Class II	HPV/LSIL
Слабая дисплазия	CIN I	Class III	LSIL
Дисплазия средней степени	CIN II	Class III	HSIL
Дисплазия высокой степени	CIN III	Class III	HSIL
Carcinoma in situ (CIS)	CIN III	Class IV	HSIL
Инвазивный РШМ	Инвазивный РШМ	Class V	Инвазивный РШМ
Атипия клеток железистого (эндоцервикального) эпителия	Атипия клеток железистого (эндоцервикального) эпителия		Атипия клеток железистого (эндоцервикального) эпителия (AGUS)
Adenocarcinoma	Adenocarcinoma		Adenocarcinoma

Система Бетесда ввела новое понятие – ASCUS. ASCUS представляет собой сомнительную категорию. Если в классификации от 1988 и 1991гг. она выражала клеточную ненормальность, выраженную больше, чем при реактивных изменениях, но количественно и качественно меньше, чем окончательный диагноз SIL, то система Бетесда 2001 года придала ему более тонкое значение. ASC – выражение подозрения на SIL, а не его исключение. Она предлагает разделить ASC на подклассы: «неопределенное значение» - ASC-US и «нельзя исключить Н-SIL» - ASC-H.

Сегодня широко дискутируется вопрос ведения пациенток с выявленными цитологическим методом состояниями шейки матки типа LSIL и ASCUS (по классификации Бетесда). Так, метаанализ 62 исследований, изучающих информативность использования обычного Пап-теста в выявлении РШМ в отношении LSIL, показал широкий разброс данных: чувствительность колеблется от 11 до 99% при специфичности 14–97%. Не определена тактика в отношении результатов неопределенной значимости ASCUS, поскольку считается, что из них большинство женщин здоровы, 6–11% имеют CIN II–III, а 1 женщина из 1000 больна РШМ. К сожалению, ASCUS интерпретируется в разных лабораториях по-разному. Наиболее часто доля подобных мазков составляет не более 5 %, в то время как в некоторых лабораториях подобные ответы могут составлять больше 8–10 %. При последующем гистологическом исследовании менее тяжелое поражение было выявлено у 35%, а более тяжелое — у 31%. Ведение больных с патологическими цитологическими мазками в значительной степени зависит от персонального опыта врача, который должен знать, какова точность исследований в данной цитологической лаборатории, как часты случаи гипер- или гиподиагностики. Поскольку степень цитологической атипии оценивается субъективно, точность диагноза при определении минимальных цитологических изменений оказывается значительно ниже.

Результатом последнего (2001) обсуждения системы Бетесда явилось определение адекватности мазков для "удовлетворительной оценки" и "неудовлетворительной оценки". Выявлено, что в 70-90% случаев причиной ложноотрицательных цитологических ответов является плохой забор материала для цитологического исследования и лишь в 10-30% - ошибочная интерпретация цитологических данных. Ложно-положительный результат (2-10%) чаще бывает из-за наличия воспаления. При воспалении могут отмечаться явления псевдодискариоза в отличие от истинного дискариоза. Такие картины создают трудности при интерпретации для исключения цервикальной неоплазии, что может быть причиной её гипердиагностики.

При некоторых процессах наступают доброкачественные изменения клеток эпителия шейки матки. Эти изменения оцениваются Пап-тестом как воспалительная атипия, атипия, вызванная папилломавирусом или как смешанная атипия или как атипия неопределенного значения.

Причины доброкачественных изменений

- Инфекция, вызванная *C.trachomatis*
- Урогенитальный трихомоноз

- Папилломавирусная инфекция
- Генитальный герпес
- Урогенитальный кандидоз
- Беременность
- Воздействие химических веществ(медикаментов)
- Инфекция, вызванная актиномицетами
- Атрофический вагинит
- Радиационное поражение (при лучевой терапии)
- Внутриматочное противозачаточное средство (спираль)

Широкие эпидемиологические исследования с очевидностью подтвердили причинную связь между папилломавирусной инфекцией и большинством дисплазий шейки матки. В связи с этим встаёт вопрос о потенциальном применении HPV-теста как вспомогательного средства в ведении женщин с патологическими Pap-мазками и для более правильного наблюдения за женщинами после лечения дисплазий. Наиболее дешевым методом индикации HPV- инфекции является цитологический (обнаружение койлоцитов). Однако более чувствительной является ПЦР-диагностика. Данный метод также необходим для идентификации ВПЧ высоко онкогенного риска, для определения тактики лечения и дальнейшего прогноза заболевания. Кроме того, считается, что койлоциты характерны для поражений с низким онкогенным риском ВПЧ. Вместе с тем почти 50% CIN вызваны высокоонкогенными типами. Благодаря сочетанию цитологии и HPV-теста повышается чувствительность и специфичность (соответственно 94,7 % и 73,2 %) диагностики и снижается доля женщин, направляемых на кольпоскопию (30,4 %). Рекомендуются направлять на кольпоскопию только тех женщин, у которых при повторном цитологическом исследовании выявлено SIL или с положительным тестом HPV-типов высокого риска. В группе женщин с ASCUS частота выявления HSIL увеличивается в 2 раза при положительном HPV-тесте по сравнению с теми, у кого тест отрицательный.

Таким образом, учитывая уникальные возможности ранней диагностики предрака и РШМ необходимо обеспечить базовый уровень организованного скрининга с учетом научно обоснованных положений и финансовых возможностей. Доказано, что финансовые затраты на проведение эффективного скрининга ниже, чем на лечение больных с инвазивным РШМ. В группах повышенного риска базовую систему скрининга могут эффективно дополнить меры индивидуальной профилактики с использованием более частого обследования, с привлечением более дорогих, но значительно более чувствительных методов определения ВПЧ высокого риска и кольпоскопии .

Роль папилломавируса в патологии рака шейки матки

В последнее время среди известных причин развития дисплазий и РШМ большое значение придается инфицированности вирусом папилломы

человека (ВПЧ). РШМ остается первым среди злокачественных опухолей, в отношении которого установлена вирусная этиология. Многие специалисты считают, что по мере того, как тесты на ВПЧ станут более чувствительными, все случаи РШМ будут ассоциироваться с ВПЧ. Изучение биопсийного материала показало, что ДНК ВПЧ присутствует в 70% интраэпителиальных карцином и инвазивного рака. Частота обнаружения различных типов ВПЧ связана со степенью выраженности изменений ШМ. Так, ВПЧ типов 6 и 11 обычно отмечается при цервикальной интраэпителиальной неоплазии (CIN) 1 и 2, а ВПЧ типов 16 и 18 – при CIN3 и инвазивном раке. Этот факт позволил предположить различную потенциальную опасность озлокачествления в зависимости от типа вируса. Установлено, что риск злокачественного перерождения тканей связан с несколькими типами ВПЧ. Они обозначаются как вирусы высокого онкогенного риска. Это ВПЧ типов 16, 18, 31, 33, 35, 45. К вирусам низкого онкогенного риска относят типы 6, 11, 42, 43.

Во всем мире наблюдается рост ПВИ, это одно из наиболее распространенных заболеваний, передаваемых половым путем. Вероятность заражения ВПЧ при половом контакте составляет 60-66%. Среди молодых женщин частота выявления ВПЧ составляет 43 %. Пиковый уровень зараженности ВПЧ отмечается у женщин в возрасте 18-25 лет, причем инфицирование может произойти сразу после начала половой жизни. В этом же возрасте наиболее часто встречается кондиломатозная атипия (койлоцитоз) эпителия ШМ – наиболее ранние цитологические изменения, связываемые с ВПЧ-инфекцией. Частота выявления ПВИ снижается с возрастом. Это объясняется более редкой сменой половых партнеров, а также развитием иммунитета к определенным типам ВПЧ и в основном транзитным течением заболевания.

При массовых исследованиях ПВИ обнаружена у 10–50% молодых здоровых женщин, но у большинства она спонтанно исчезает. Отмечено, что у молодых женщин происходит более быстрое самопроизвольное очищение от ВПЧ и регрессия имеющейся патологии, чем у женщин позднего возраста. Так, при наблюдении группы молодых женщин с ПВИ персистенция ВПЧ через 1 год выявлялась только у 30% женщин, а через 2 года – всего лишь у 9%. При этом клиническая регрессия произошла у 80% пациенток. Регрессия плоскоклеточных интраэпителиальных поражений шейки матки низкой степени (LSIL) происходит у 90% подростков, в то время как у взрослых женщин – в 50–80% случаев. Подсчитано, что среднее время элиминации ВПЧ у подростков составляет 8 мес. По данным Роговской С.И. наблюдение за женщинами 18–25 лет показало прекращение ВПЧ-носительства в среднем за 1,5–2 года. Поэтому большинство рекомендаций призывает к более щадящей тактике ведения подростков, инфицированных ВПЧ, с предпочтением наблюдения, а не деструктивного лечения. ВПЧ, обнаруженный у здоровых женщин, как правило, относится к неонкогенным типам. Поскольку регрессия заболевания у женщин более старшего возраста

наблюдается реже, рекомендуется более активная тактика их ведения, с предпочтением лечения, а не наблюдения.

Таким образом, профилактика РШМ должна сводиться прежде всего к профилактике ПВИ и осуществляться следующими путями: выявление факторов риска распространения инфекции и их искоренение; раннее выявление РШМ и предраковых заболеваний с помощью цитологического и других специальных методов; своевременное излечение и снижение рецидивов болезни, разработка вакцин. Вакцина против ВПЧ типа 16 уже разработана, первые результаты по ее использованию обнадеживающие. Так, в России введена Государственная программа по вакцинации от РШМ девушкам и женщинам.

Клинико-визуальный метод диагностики

Клиническому методу исследования должно отводиться первостепенное значение, несмотря на наличие комплекса дополнительных методик. Клинико-визуальный метод диагностики является одним из наиболее распространенных в диагностике заболеваний ШМ и других отделов гениталий. С помощью рутинного осмотра ШМ и влагалища с добавлением теста с 3–5% уксусной кислотой и раствором Люголя выявляется большинство выраженных патологических состояний ШМ. Визуальный метод в сочетании с другими тестами в некоторых исследованиях показал чувствительность, эквивалентную цитологическому методу. Так, чувствительность его для цервикальных интраэпителиальных повреждений высокой степени (HSIL) составила 80–83% при специфичности 64–87% (EURIGIN, 2004). Поэтому при отсутствии возможности сделать кольпоскопию при первичном осмотре следует оценить состояние слизистой оболочки и кожи гениталий визуально с применением указанных проб. Атипически измененный эпителий можно увидеть невооруженным глазом, как ацетобелое пятно после аппликации раствором уксусной кислоты или как йоднегативный участок после нанесения раствора Люголя, что, безусловно, является основанием для направления пациентки на кольпоскопическое исследование.

Если визуально после проб не определяется аномальных образований, можно ограничиться мазком на цитологию по Папаниколау, после отрицательных результатов которого женщина подлежит традиционному наблюдению. Следует подчеркнуть, что визуальный метод является альтернативой цитологии для развивающихся стран. Он дешевый, чувствительность и специфичность его составляют 69–94%/ 74–94%, может выполняться медицинской сестрой. В то же время данный метод имеет недостатки: возможность гипердиагностики, не надежен в менопаузе, не стандартизован.

Возрастные особенности патологии шейки матки

Рассматривая возрастные аспекты нормы и патологии шейки матки, следует сделать акцент на особенностях ее реакции на возрастные гормональные колебания, приобретенные нарушения иммунного и эндокринного статуса, а также на воздействие внешних повреждающих факторов и системы регуляции процессов клеточной пролиферации и апоптоза. Шейка матки имеет свои клинические и морфофункциональные особенности в различные возрастные периоды жизни женщины.

Большое внимание привлекает область перехода МПЭ и цилиндрического эпителия (ЦЭ), которая имеет сложную гистоархитектонику и играет важную роль в возникновении патологических процессов шейки матки. Кроме расположения по влагалищной части шейки матки, переходная зона может совпадать с границей наружного и внутреннего зева или же располагаться в нижней трети цервикального канала. Все эти изменения на шейке матки связаны с эндогенными и экзогенными воздействиями.

Во **внутриутробном периоде** смещение переходной зоны на экзоцервикс (появление эктопии), которое сохраняется и в период новорожденности, считается нормальным этапом развития шейки матки и объясняется воздействием эстрогенов, сначала продуцируемых материнским организмом, а затем эстрогенов яичников новорожденной, продуцируемых в результате активации системы гипофиз – яичники в ответ на спад материнских гормонов. У большинства девочек на фоне гипоестрогении происходит уменьшение эктопии и к периоду полового созревания она практически исчезает. Иногда процесс задерживается, и эктопия сохраняется до пубертатного возраста. Если при этом возникает ситуация необходимости осмотра шейки в зеркалах, то ее состояние определяется как **врожденная эктопия**. У девочки в период гормонального покоя в мазках определяются парабазальные клетки, палочек молочно-кислого брожения, являющихся мощным фактором влагалищного сааногенеза, практически нет.

В **пубертатном периоде** происходит повышение секреции эстрогенов, что приводит к созреванию эпителия влагалища и вульвы, накоплению в нем гликогена, достаточного для жизнедеятельности палочки молочно-кислого брожения. Особенностью современного периода у подростков является раннее начало половой жизни и промискуитет. Самое тревожное, что относительно низкая сексуальная культура, частая смена половых партнеров, незащищенный секс, курение способствуют формированию у девочек-подростков такой грозной патологии, как цервикальная интраэпителиальная неоплазия шейки матки, которая является ассоциированной с вирусом папилломы человека.

В **репродуктивном возрасте** начинает функционировать влагалищный микробиоценоз, что предотвращает заселение влагалища патогенными микроорганизмами или чрезмерное размножение условно-патогенной микрофлоры. Кроме того, факторами защиты являются высокий рН

содержимого влагалища, обусловленный наличием зрелых эпителиальных клеток (с гликогеном), молочная кислота, продукт функционирования лактобацилл, иммуноглобулины. В таких условиях в репродуктивном возрасте в большинстве случаев переходная зона шейки матки совпадает с границей между наружным и внутренним зевом, и шейка матки выглядит при осмотре в зеркалах здоровой, покрытой многослойным плоским эпителием. В свою очередь в этом возрасте может встречаться весь спектр патологических изменений на шейке матки. По данным Рудаковой Б.Е., чаще всего встречается **приобретенная эктопия**, которая определяется практически у 49,2% гинекологических больных; в структуре эктопии ее удельный вес составляет 65,6%. В большинстве случаев это осложненная форма эктопии, требующая лечения. Если она после лечения появляется вновь, то ставится диагноз **рецидивирующей эктопии**.

Цервициты являются одной из основных причин эктопии шейки матки и могут обуславливать рецидивы этого процесса. Диагностика экзо- и эндоцервикта с верификацией инфекционного агента, чаще при наличии эктопии, очень важна, так как в этом случае нередко, особенно при вирусной и хламидийной инфекции, возникают предраковые процессы и рак. Это связано с тем, что хронический воспалительный процесс шейки матки влияет на процессы метаплазии при эктопиях (пролиферация и дифференцировка резервных клеток) и в ряде случаев может привести к развитию дисплазии.

Дисплазия шейки матки (или цервикальная интраэпителиальная неоплазия - cervical intraepithelial neoplasia - CIN) – это предрак. Дисплазию рассматривают как патологический процесс, начинающийся в переходном метапластическом эпителии, который выражается в появлении атипичных клеток на фоне повышенной пролиферации базальных и парабазальных. Если не провести адекватное лечение, то процесс может закончиться формированием карциномы, или спонтанно регрессировать или регрессировать после проведения лечения.

По данным Рудаковой Б.Е., частота эпителиальных дисплазий на фоне эктопии зависит от возраста, максимальное число дисплазий – 8,5% – отмечено в возрастной группе 36–45 лет. Это согласуется с данными многоцентровых эпидемиологических исследований, указывающих, что пик инфекционных поражений шейки матки приходится на 18–30 лет, а пик дисплазии и преинвазивного рака – на 30–39 лет.

Дисплазия легкой степени нередко выявляется при воспалении шейки матки, когда при цитологическом исследовании обнаруживаются репаративные атипичные клетки – эквиваленты дисплазии. После проведенного противовоспалительного лечения эти явления быстро исчезают. По данным ряда авторов, при дисплазии средней и тяжелой степени тяжести в 62% случаев диагностируется вирусное поражение.

Клеточные элементы, трудно поддающиеся классификации, определяются как атипические клетки плоского эпителия неопределенного значения (atypical squamous cell undetermined significance - ASCUS). Наиболее частой причиной является воспалительные процессы

шейки матки, однако в ряде случаев появление клеток неопределенного значения может свидетельствовать о начинающихся неопластических изменениях эпителия шейки матки. В подавляющем большинстве случаев наблюдается спонтанная регрессия изменений, особенно после проведенного лечения воспалительного процесса.

Low-Grade Squamous Intraepithelial Lesions (плоскоклеточные интраэпителиальные поражения низкой степени выраженности) объединяют цитологические изменения, указывающие на слабую дисплазию (CIN I) и вызванные папилломавирусом человека морфологические изменения (койлоцитотическая атипия). SIL низкой степени выраженности часто спонтанно регрессируют, даже если они были вызваны папилломавирусами высокого онкогенного риска (16,18,31,33), но у 25% женщин с SIL низкой степени наблюдается прогрессия в SIL высокой степени выраженности в течение 4 лет

High-Grade Squamous Intraepithelial Lesions (плоскоклеточные интраэпителиальные поражения высокой степени выраженности) включают умеренную дисплазию (CIN II), тяжелую дисплазию и карциному in situ (CIN III). SIL высокой степени встречаются редко, но также как и Low-Grade SIL (плоскоклеточные интраэпителиальные поражения низкой степени выраженности) могут спонтанно регрессировать, но в большинстве случаев отмечается прогрессирование в рак in situ и плоскоклеточную карциному. С помощью Pap теста могут определяться атипичные клетки железистого эпителия.

AGC - atypical glandular cells (атипические железистые клетки) эндоцервикальные (с шеечного канала) клетки и эндометриальные клетки. Эти клетки могут присутствовать у менструирующей женщины, однако у женщин в постменопаузе их быть не должно.

Атипические железистые клетки с неопластическими изменениями
Эндоцервикальные
Железистые

Эндоцервикальная аденокарцинома in situ (AIS)

Эндоцервикальная

Эндометриальная

Внематочная

Также встречаются следующие изменения.

Лейкоплакия – это патология шейки матки, которая в 31,6% случаев связана с возникновением дисплазии и злокачественной трансформацией МПЭ шейки матки. Причинами являются: нарушения гормонального и иммунного гомеостаза, инфекция, химическое воздействие, травма. Нередко (у 1/3 больных) возникает на фоне неоднократного медикаментозного и электрохирургического лечения эктопии шейки. Частота в популяции – 1,1%, в структуре заболеваний шейки матки – 5,2%. Термин «лейкоплакия» (в переводе с греческого означает «белая бляшка») был впервые предложен Швиммером и до настоящего времени остается общепринятым. Лейкоплакия

возникает в результате изменения МПЭ с потерей функции гликогенообразования и гиперкератозом (ороговением), поэтому её относят к дискератозам. Макроскопически при визуальном осмотре лейкоплакия определяется в виде белесоватой бляшки (или белых пленок) с четкими контурами. Нередко размеры лейкоплакии таковы, что при рутинном осмотре шейки матки в зеркалах слизистая оболочка представляется неизменной. В подобной ситуации, лейкоплакию можно обнаружить только с помощью кольпоскопа. Выделяют два кольпоскопических варианта: **простая лейкоплакия** (синонимы: «нежная», «не подозрительная на рак») и **грубая лейкоплакия** («чешуйчатая», «подозрительная на рак»). Лейкоплакия без атипизма клеток является доброкачественным поражением шейки матки и относится к фоновым заболеваниям, а при наличии атипизма - к предраку и классифицируется так же, как дисплазия шейки матки в зависимости от степени выраженности атипизма. До настоящего времени нет однозначного ответа на вопрос о потенциальной злокачественности лейкоплакии шейки матки. Однако в любом случае не ставится под сомнение необходимость тщательного обследования пациентки с лейкоплакией и выбора адекватной тактики ведения. Для большинства пациенток с лейкоплакией, также как и при **эритроплакии**, специфических жалоб нет.

Эритроплакия - участок экзоцервикса с истончением поверхностного слоя и возможной гиперплазией нижних слоев многослойного плоского эпителия.

Полип – это разрастание слизистой оболочки канала шейки матки, они представляют собой выросты стромы, покрытые ЦЭ. Полипы встречаются у 1–14% больных. В этот процесс вовлекается подлежащая фиброзная ткань. При незначительных размерах полип выпячивает только в просвет цервикального канала, однако нередко наблюдаются полипы, выходящие за пределы наружного зева. Полип шейки матки часто не имеет клинических проявлений. В то же время нередко при наличии полипа могут наблюдаться контактные кровянистые выделения. Так как полип, выступающий за область наружного зева, хорошо виден при обычном осмотре в зеркалах, основной задачей в этом случае является гистологическая оценка эпителия, выстилающего поверхность полипа. Возможны три варианта: полип покрыт многослойным плоским эпителием (**эпителиальный полип**), цилиндрическим эпителием (**железистый полип**) или определяется МПЭ с зонами трансформации (смешанный или **эпидермизирующий полип**). В зависимости от соотношения в полипе железистой и фиброзной ткани их разделяют на **железистые, железисто-фиброзные и фиброзные**. Возникновение полипа возможно в любом возрасте, однако, в большинстве случаев данная патология встречается в позднем репродуктивном возрасте и перименопаузы, рецидивирование полипов наблюдается у 16% пациенток.

Эндометриоз шейки матки - наличие эндометриоидных гетеротопий на экзоцервиксе, нередко сочетается с другими формами эндометриоза. Наиболее часто эндометриоз возникает после диатермокоагуляции, по данным различных авторов, в 0,8–17,8% случаев, преимущественно в группе

35–45 лет. Осмотр шейки матки с помощью зеркал при эндометриозе шейки матки в период перед менструациями позволяет обнаружить либо описанные подэпителиальные кровоизлияния, либо пузырьки темно-вишневого цвета около 2—5 мм в диаметре, слегка возвышающиеся над поверхностью окружающего их плоского эпителия.

Кондиломы возникают в результате ПВИ, выявляются на фоне эктопии в 1,9% случаев, преимущественно в группе женщин до 35 лет. Различают экзофитные остроконечные кондиломы и эндофитные формы кондилом (плоские кондиломы). В плане малигнизации наибольшее значение имеют плоские кондиломы. Малигнизация плоской кондиломы с атипией происходит у 4–10% женщин за 2 года, а без атипии остроконечной кондиломы – у 5% женщин через 5 лет.

В **постменопаузальном периоде** при угасании функции гипоталамо-гипофизарно-яичниковой системы развивается гипоэстрогения. На этом фоне вновь, как в детском возрасте, истончается слизистая оболочка влагалища (**атрофия**), в клетках ее не накапливается гликоген, группа лактобацилл исчезает. Это в свою очередь ведет к снижению колонизационной резистентности и в ряде случаев – к чрезмерному размножению условно-патогенных микроорганизмов и появлению патогенной флоры. В связи с инволюционными процессами в половой системе отмечается смещение переходной зоны в нижнюю треть эндоцервикса. Эктопия ЦЭ в чистом виде в этом возрасте встречается крайне редко. Из фоновых процессов чаще всего встречаются лейкоплакия и полипы цервикального канала в 4,2 и 3,6% случаев соответственно. Появление на шейке матки в этом возрасте истинной эрозии (дефекта эпителия) требует исключения РШМ. На фоне возрастного дефицита эстрогенов происходят атрофические изменения шейки матки, связанные с ухудшением трофики и снижением микроциркуляции. Эти атрофические изменения у 88% пациенток диффузные, у 12% пациенток – очаговые. У 70% пациенток атрофические изменения сочетаются с воспалительной реакцией экзоцервикса – атрофический неспецифический экзоцервицит.

Как правило, кольпоскопическая картина шейки матки в постменопаузе является достаточно характерной: многослойный плоский эпителий истончен, субэпителиальные сосуды стромы легко кровоточат при контакте и могут не сокращаться на пробу с раствором уксусной кислоты; стык многослойного плоского и цилиндрического эпителия находится на уровне наружного зева, определяется картина синильного диффузного или очагового экзоцервицита, проба Шиллера слабоположительная. При этом в отличие от картины воспаления шейки матки в репродуктивном возрасте отсутствуют признаки отека и гиперемии, слизистая оболочка неравномерно истончена просвечивающимися, легко травмирующимися подэпителиальными сосудами.

Таким образом, знания о возрастных особенностях нормы и патологии шейки матки крайне необходимы практикующим врачам-гинекологам для тщательного обследования пациенток и выработки дифференцированной врачебной тактики.

Кольпоскопия и её диагностическая ценность при выявлении патологии шейки матки

Кольпоскопия – это высокоинформативный неинвазивный эндоскопический метод исследования шейки матки, влагалища, наружных половых органов, целью которого является повышение качества ранней диагностики и профилактики предраковых изменений и ранних стадий рака нижних отделов половых путей, расширение диагностических возможностей, достоверная оценка эффективности методов лечения заболеваний шейки матки.

Существует несколько методов кольпоскопии: простая, кольпоскопия через цветные фильтры (для лучшей визуализации сосудов), расширенная кольпоскопия с нанесением уксусной кислоты и пробой Шиллера, хромокольпоскопия, флюоресцентная кольпоскопия, кольпомикроскопия. Наиболее популярной разновидностью его является расширенная кольпоскопия, с помощью микроскопа при увеличении в 7–30 раз. Уксусная кислота акцентирует атипические площади на поверхности эпителия. В результате временной коагуляции белков и межклеточной гидратации происходит набухание клеток, сокращение подэпителиальных сосудов, анемизация тканей, изменяется цвет. При этой пробе можно получить максимум информации о состоянии эпителия. При пробе с йодом нормальные поверхностные клетки, богатые гликогеном окрашиваются в тёмно-коричневый цвет. Измененная же ткань окрашивается раствором Люголя по-разному в зависимости от вида повреждения и кератинизации тканей.

Показанием к кольпоскопии служат видимые изменения слизистой оболочки шейки матки, патологические изменения при цитологии, необходимость получения прицельной биопсии.

Состояние шейки матки оценивают по следующим критериям: цвет слизистой оболочки, сосудистый рисунок, поверхность и уровень эпителия, состояние переходной зоны, наличие и форма желез, реакция на раствор уксусной кислоты и йода, характер границ образования, размер и локализация очага поражения.

Общепризнанной в настоящее время является международная терминология кольпоскопических терминов, принятая в 1990 г. на 7-м Всемирном конгрессе по патологии шейки матки и кольпоскопии в Риме и пересмотренная на очередном конгрессе в 2003 г. в Барселоне.

Кольпоскопическая классификация

(Всемирный конгресс по патологии шейки матки и кольпоскопии, Рим, 1990, Барселона, 2003)

1. Нормальная кольпоскопическая картина. (МПЭ, цилиндрический эпителий, нормальная зона трансформации, стык между плоским и цилиндрическим эпителием, плоскоклеточная метаплазия)
2. Аномальная кольпоскопическая картина (АБЭ, пунктация, мозаика, лейкоплакия йод-негативная зона, атипические сосуды)

3. Кольпоскопическая картина, подозрительная на инвазивную карциному

4. Сомнительная кольпоскопия (неудовлетворительная, неясная)

5. Другие кольпоскопические картины – смешанные (экзофитная кондилома, язва, атрофия и другие)

В **норме** шейка матки при кольпоскопии имеет гладкую, блестящую поверхность, светло-розовый цвет, нежный с удлинненными ветвями сосудистый рисунок, который часто не виден. При уксусной пробе слизистая бледнеет, а при пробе Шиллера слизистая равномерно окрашивается в коричневый цвет. Нормальная зона трансформации возникает в процессе перекрытия зоны цилиндрического эпителия плоским и характеризуется наличием метапластического эпителия, открытых и закрытых желез, островков ЦЭ, нечеткими контурами.

Атипические сосуды сопровождают злокачественные процессы и представлены в форме шпилек, штопор, запятых разной толщины, не исчезающие после нанесения уксусной кислоты. **Ацетобелый эпителий** - это зоны побеления после аппликации уксуса. Белым может стать эпителий с определенными нарушениями в структуре, ассоциируется с дисплазией. Чем белее ткань и дольше сохраняется эффект, тем глубже повреждение. **Лейкоплакия** представляет собой белое пятно с четкими границами на эпителии, нередко видимое невооруженным глазом до обработки растворами.. Биопсия при лейкоплакии является обязательной, т.к. невозможно предугадать качество тканей под слоем ороговевших клеток. **Пунктация и мозаика** – это проявление патологической васкуляризации в виде прорастания стромальных папилл с сосудами до поверхности эпителия, обнаруживаемые после обработки уксусной кислотой. Пунктация представлена множественными точками, а мозаика – в виде сети бледно-красных линий. Различают нежные и грубые поражения.

ВПЧ инфекция проявляется в виде плоских, инвертирующих, экзофитных кондилом. В 60% случаях они сочетаются с дисплазией, в 5% с преинвазивной карциномой. Кольпоскопическими признаками плоских кондилом могут быть ацетобелый эпителий, лейкоплакия, пунктация, мозаика, "жемчужная" поверхность после обработки уксусом, неравномерное поглощение йодного раствора Люголя. При **воспалении** красноватые пятна после пробы с уксусом становятся беловатыми. А после обработки раствором Люголя приобретают крапчатость. При **атрофии** эпителий легко травмируется, неравномерно окрашивается раствором Люголя. Наличие признаков атипичной ЗТ с плюсом тканью, язвами и т.п. заставляет предположить **инвазивную карциному**.

Существует еще целый ряд других кольпоскопических картин, которым сопутствует та или иная патология. Аномальные структуры на шейке матки, а также образования, которые вызывают затруднения при трактовке у врача, подлежат прицельной биопсии.

Однако кольпоскопический метод исследования является малоспецифичным методом диагностики, в известной мере субъективным, и

требует квалифицированной подготовки специалистов. Поэтому его нельзя рассматривать как скрининговый метод. В этой связи в соответствии с международными стандартами он не отнесен к скрининговым методам исследования. Хотя, по мнению современных российских исследователей, кольпоскопия является, несомненно, важным методом исследования, важность которого трудно переоценить.

Нами проведено исследование 160 женщин, обратившихся в Центр Женского Здоровья (директор – Юсупов Д.Ш.) г. Ташкента с последующим проспективным наблюдением. Возраст обследованных женщин составил от 19 до 71 года (Табл. 2).

Таблица 2

Возраст обследованных женщин

Возраст	Количество, (n=160)	
	Абс.	%
до 25 лет	16	10
25-39 лет	70	44
40-54 лет	65	40
55 и более лет	9	6

Пациентки подвергались комплексному обследованию, включающему в себя традиционные клинические (опрос, осмотр, гинекологический осмотр) исследования (n=160), цитологическое исследование (n=160), кольпоскопию (n=24), HPV–тест путем полимеразной цепной реакции (n=8).

Цитологическое исследование шейки матки с окраской по Папаниколау; HPV-тест

С целью скрининга у всех женщин применялся цитологический метод как основной метод исследования. Материалом служил соскоб с шейки матки, взятый с помощью палочки Эйра и цитобраши. Материал забирался с трех участков с поверхности влажной части шейки, с участка на границе плоского многослойного эпителия со слизистой оболочкой цервикального канала (зона трансформации) и из нижней трети эндоцервикса. Инструменты для взятия мазка ничем предварительно не обрабатывались. При необходимости убирался излишек слизи или других выделений мягким тампоном. Мазок брался до бимануального осмотра, обработки шейки матки уксусом или раствором Люголя.

Материал сразу фиксировался аэрозоль-фиксатором или спиртом 96° и доставлялся в лабораторию. Мазки окрашивались по методу Папаниколау и оценивались по международным стандартам (система Бетесда 2001г./CIN система). Пап-мазок интерпретировался как «неудовлетворительный для оценки» в случае наличия в нем крови, выраженного воспаления, отсутствия эндоцервикального компонента или малого количества клеток, наличия артефактов за счет высушивания, толстого мазка и плохой фиксации.

Количество таких «неудовлетворительных» мазков в нашем исследовании составило 78 (48,8%), тем не менее по правилам цитологии были исследованы все мазки. Причинами неудовлетворительных мазков в основном были кровь в мазке 30 (38%); воспаление 13 (17%), что могло бы стать причиной ложноположительных результатов; отсутствие эндоцервикального компонента 19 (24%) , что указывает на то, что клетки из зоны трансформации не попали в мазок; малое количество клеток 15 (19%), что недостаточно для достоверной оценки мазка.

Женщинам, с цитологически выявленным койлоцитозом (признак HPV), проводилась ПЦР с целью идентификации серотипов высокого онкогенного риска. Материалом служила слизь, взятая из цервикального канала. Исследование проводилась на базе GENTEX – SERVIS LTD на аппарате Eppendorf Mastercycler-5330 (Германия) с использованием реактивов фирмы Eppendorf.

Кольпоскопическое исследование

Кольпоскопия, простая и расширенная, проводилась на кольпоскопе WelchAllyn USA с телевизионной установкой SONY. При этом использовалось увеличение в 20-32 раза. Отбор женщин для кольпоскопии производился согласно разработанным на базе Центра Женского Здоровья алгоритмам. При этом результаты Пап-мазков были следующими: неоднократное повторение ASCUS; результаты ASC-H и дисплазии различной степени тяжести. Для расширенной кольпоскопии проводилась проба Шиллера с нанесением 5% раствора уксусной кислоты и 2% водного раствора Люголя. Сосуды осматривались через зеленый фильтр.

Патологические участки и их границы четко определялись после нанесения уксусной кислоты на шейку матки в виде ацетобелого эпителия (зон побеления), а также при этом обнаруживались зоны патологической васкуляризации в виде мозаики и пунктации, атипичных сосудов. При пробе Шиллера патологические участки визуализировались как йоднегативные зоны. Из подозрительных участков производился забор биоптата.

Частота встречаемости патологии шейки матки в различных возрастных группах

При осмотре шейки матки в зеркалах из 160 женщин у 29 (18%) патологии выявлено не было. Чаще нормальная картина наблюдалась у женщин старших возрастных групп: 40-54 лет – у 19 (29%); у женщин старше 55 лет – у 2-х (22%). Реже всего при осмотре нормальная картина встречалась у женщин до 25 лет - у 1 (6%) и в возрасте 25-39 лет - у 7 (10%). Таким образом, патологическая клиническая картина шейки матки чаще наблюдалась у женщин первых двух групп (94% и 90% соответственно). Она была представлена следующими нозологиями: цервицит, эктопия, язва,

эктропион, лейкоплакия, папиллома, ovula Nabotii, эндометриоз, полип. Также же были включены шейки матки после диатермокоагуляции.

Таким образом, патология шейки матки представлена в основном цервицитами и эктопиями 14,4 и 25% соответственно, причем чаще всего у женщин в активном репродуктивном возрасте, в то время как у более старших уже чаще встречается состояние шейки матки после диатермокоагуляции, а также атрофические изменения у женщин постменопаузального возраста.

Результаты цитологического исследования

При анализе цитологического исследования у всех исследуемых женщин обнаружено, что мазки с нормальными показателями чаще встречаются в перименопаузальной возрастной группе – у каждой 4-й женщины, в то время как меньше всего они наблюдаются у женщин в период активной половой жизни – 25-39 лет. У женщин 40-54 лет также встречается HPV - инфекция, но здесь уже увеличивается число дисплазий разной степени по сравнению с другими группами, что является, очевидно, уже следствием ППЧ-инфекции. В 4-й возрастной группе преобладают реактивные изменения клеток, а главным образом – атрофические. Также у трёх женщин (33%) отмечается дисплазия легкой и умеренной степени тяжести.

Количество мазков с атипичным плоским эпителием неопределенного значения больше всего отмечено в первых двух группах. Однако более выраженные изменения (ASC-H) определялись в возрасте 55 и более лет.

Следует обратить внимание на то, что количество результатов ASCUS в каждой лаборатории не должно превышать 5%. В нашем же случае их количество больше в 2 и более раз, что вероятно, связано с тем, что анализ проводится по обращаемости (а это женщины с явными изменениями на шейке матки, которые были отобраны гинекологом для более глубокого обследования), а также «погрешности»/некомпетентность врача-лаборанта, проводящего цитологическое исследование.

Женщинам, с цитологическими признаками HPV (n=8), был проведен HPV-тест путем полимеразной цепной реакции. Исследование показало, что у 2 женщин (25%) в цервикальной слизи имелись штаммы высокого онкогенного риска. Сравнительно с результатами исследований, проведенных в Санкт-Петербурге и Томске, ВПЧ высокого риска обнаружены в 58% и 18,3% соответственно.

Таким образом, реактивные изменения клеток чаще обнаруживаются в репродуктивном возрасте, главным образом в виде воспаления, а в постменопаузальном возрасте, чаще в виде атрофии, что можно считать вариантом нормы в данной возрастной группе. Койлоциты (признаки HPV-инфекции) чаще встречаются у молодых женщин, ведущих активную половую жизнь. У каждой 4-й женщины велика вероятность наличия высокоонкогенных серотипов ПВИ, что требует более серьезного подхода к данным пациенткам в плане скрининга и лечения. В возрастных группах

пери- и постменопаузы обнаруживаются дисплазии различной степени выраженности.

Результаты кольпоскопического исследования и их анализ

Кольпоскопия была проведена 24 женщинам с неблагоприятными Пап-мазками. Из них 10 женщин имели повторный ответ ASCUS, 3 женщины – ASC-H, 2 женщины – дисплазию легкой степени (LSIL), 6 – дисплазию средней и тяжелой степени (HSIL), 2- признаки HPV- инфекции, 1 – гиперкератоз (лейкоплакию).

У всех женщин кольпоскопическая картина была представлена аномальной картиной в виде АБЭ (плоского и плотного), пунктации и мозаики (нежной и грубой), лейкоплакии, йоднегативных зон, атипических сосудов и другой картиной в виде кондилом, воспаления и эрозий.

При простой кольпоскопии у 13 женщин (54%) патология шейки матки была представлена в виде цервицита, у 2 (8%) - эрозии, у 4 (17%) – плоскоклеточной метаплазии, у 1 (4%) - лейкоплакии, у 2 (8%) – кондиломы. У остальных 2 (8%) женщин при простой кольпоскопии отмечалась нормальная картина шейки матки, однако в Пап-мазках они имели дисплазию. Кроме того, у 2 (8%) женщин дополнительно имелись ovula Nabotii. Застойные явления в сосудах отмечались в основном при дисплазиях легкой и тяжелой степени (50 и 17% соответственно).

При расширенной кольпоскопии плоский АБЭ в основном встречался у женщин с ASCUS в Пап-мазке – 9 (90%) и дисплазиях – по 50%, а плотный АБЭ - у 3 (50%) женщин с HSIL. Нежная пунктация и мозаика определялись главным образом у женщин с ASCUS – 6 (60%) и HSIL – 3 (50%), в то время как грубая – у 1 (50%) женщины с LSIL и 3 (50%) - с HSIL. Атипические сосуды имелись у 2 (20%) женщин с ASCUS и 1 (33%) с ASC-H в Пап-тесте. У 2 (100%) женщин с папилломовирусной инфекцией отмечался плоский АБЭ, у 1 (50%)- йоднегативная зона, у 2– нежная и грубая мозаика (по 50%). При лейкоплакии у 1(100%) женщины обнаружен плотный ацетобелый эпителий, йоднегативная зона и грубая пунктация.

Таким образом, при неблагоприятных цитологических мазках у всех женщин отмечалось отклонение кольпоскопической картины от нормы. Более грубые изменения были выявлены при дисплазии тяжелой степени, тем не менее, кольпоскопическая картина при различных цитологических мазках не явилась специфичной. При кольпоскопии четко были определены границы очагов повреждения, в том числе, даже у женщин без видимых изменений шейки матки, что дало возможность проведения прицельной биопсии. Это подтверждает немаловажное значение данного метода исследования.

Проведенные нами исследования и анализ литературы позволил сделать следующие выводы:

1. Наиболее часто встречающейся патологией шейки матки являются: до 25 лет - эктопии (50%), папилломы (18,8%); 25-39 лет: эктопии – 40%,

эктропион 12,9%; 40-54 лет – эктопии, лейкоплакии, полипы, множественные ovula Nabotii – по 6,2%; старше 54 лет - атрофические изменения шейки матки – 71%.

2. Цитологическими критериями патологии шейки матки для женщин до 40 лет являются реактивные изменения клеток (79%), ASCUS - 16%, HPV-10,5%; после 40 лет преобладает ASC-H - 8,1%, дисплазии - 21,6%. У каждой 4-й женщины выявляются высокоонкогенные серотипы HPV.

3. Путем клинико-цитологического анализа выявлено, что диспластические процессы шейки матки сопутствуют эрозиям в 33%, множественным ovula Nabotii – 32%, лейкоплакиям – 25%, полипам – 22%; при наличии кондилом и полипов койлоцитарная реакция выявлена в 33%, при цервиците – в 17,3%.

4. Проведение контрольного цитологического исследования указывает на неудовлетворительный исход лечения и неблагоприятный прогноз в 11-25% случаев.

5. Кольпоскопическая картина у всех женщин с ASC-H, дисплазиями, повторным ASCUS является патологической. Более грубые изменения выявляются при HSIL в виде плотного АБЭ, грубой мозаики, йоднегативных зон – 50%, 50%, 67% соответственно и при гиперкератозе (лейкоплакии) – по 100%.

Практические рекомендации

1. В целях раннего выявления предраковых заболеваний и рака шейки матки необходимо активное введение скрининговых программ, а также создание системы повторного вызова для регулярного обследования. Тактику дальнейшего ведения женщин определять согласно разработанным алгоритмам в зависимости от результатов цитологии и возраста женщин (см. алгоритмы ведения).

2. Пап-тест проводить всем женщинам после 3-х лет от начала половой жизни и всем женщинам с 21 года, независимо от наличия или отсутствия у них видимой патологии шейки матки, факторов риска или после деструктивных методов лечения с полным удалением патологического очага.

3. Необходимо соблюдение правил забора Пап-мазка для получения достоверных результатов. Не проводить забор мазка при выраженном воспалении, что может стать причиной получения «неудовлетворительного для оценки» мазка. Это требует повторения теста для исключения ложноположительных результатов.

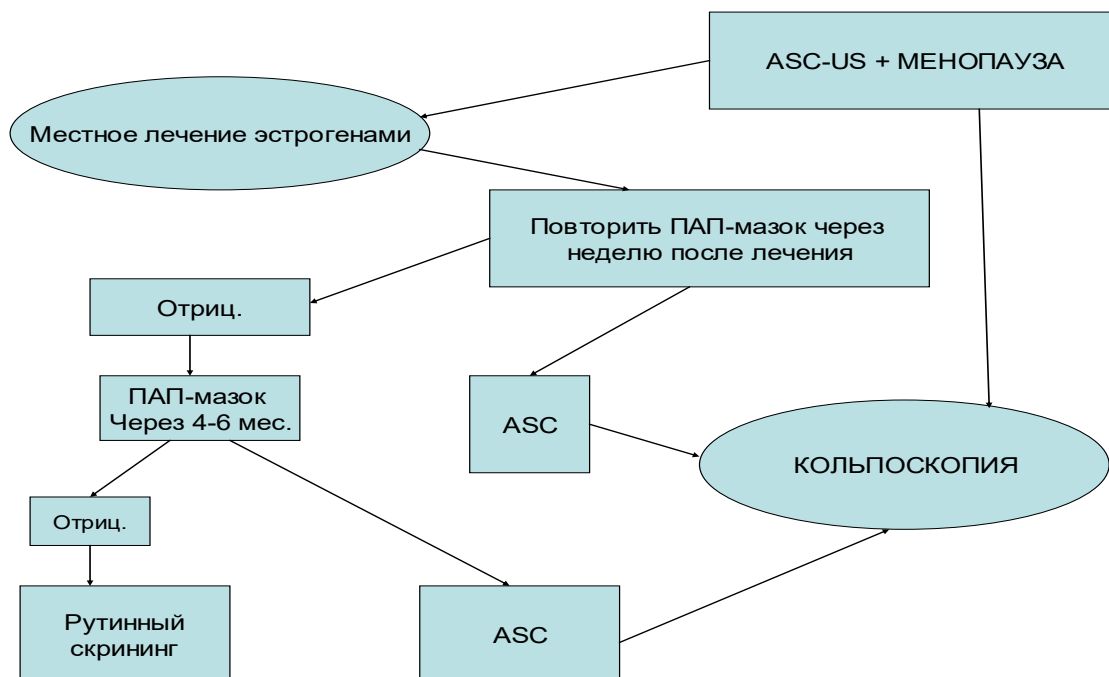
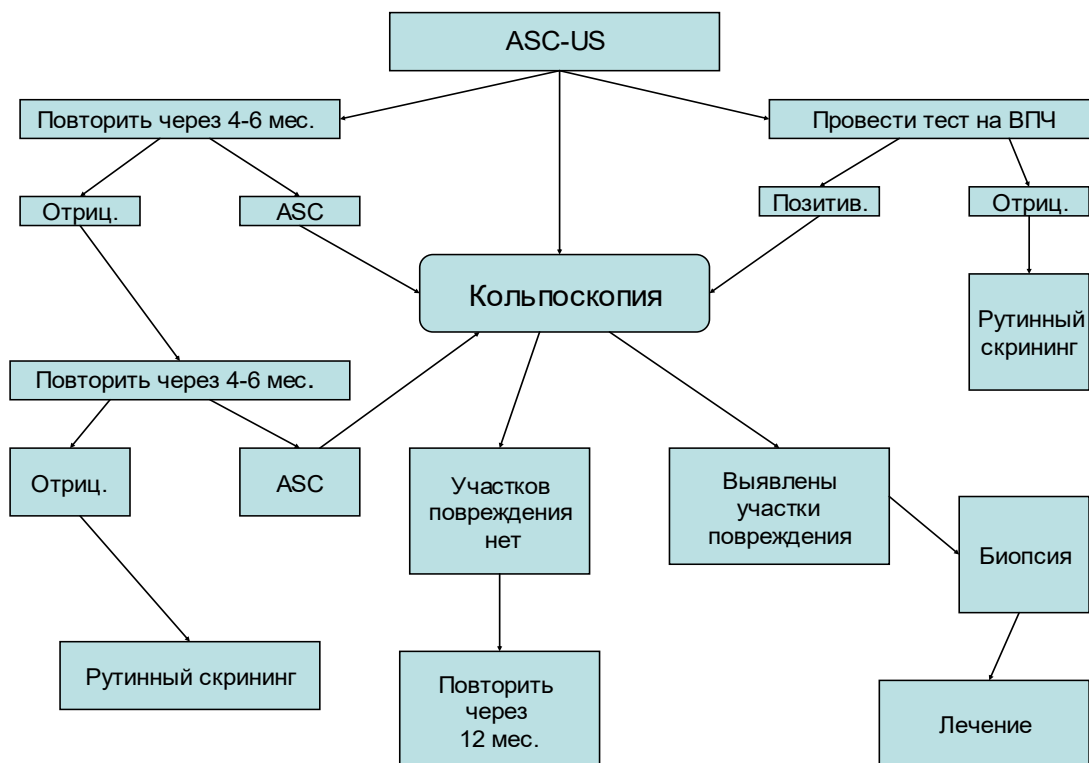
4. Женщинам с клиническими и цитологическими признаками папилломавирусной инфекции проводить HPV-тест путем ПЦР с целью исключения серотипов высокого риска онкогенности.

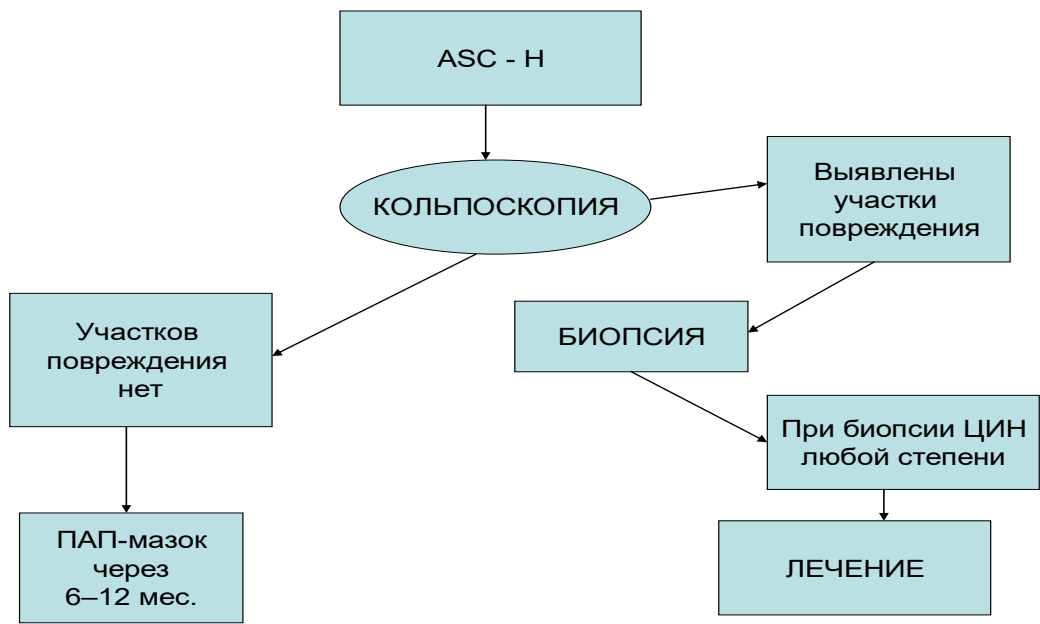
5. Применять кольпоскопию как надежный метод идентификации патологического очага, особенно перед проведением деструктивных методов лечения и прицельной биопсии. Метод особенно оптимален у женщин с нормальной картиной шейки матки и патологией в Пап-мазке.

В заключении, хотелось бы отметить, что основными принципами лечения патологии шейки матки является индивидуальный подход, проведение мероприятий, направленных на ликвидацию этиологического фактора (противовоспалительная терапия, коррекция нарушений гормонального статуса, иммунокорректирующее лечение), а также, удаление патологических измененной ткани шейки матки.

Для профилактики заболеваний шейки матки необходимо проведение своевременного лечения воспалительных процессов влагалища, своевременная коррекция нарушений менструального цикла, рациональное ведение родов, предотвращение абортов, пропаганда культуры сексуальных отношений, использование современных методов контрацепции.

Алгоритмы ведения





Литература

1. Анкирская А. С. Бактериальный вагиноз // *Акушерство и гинекология*. - 1995. - № 6. - 13-16 с.
2. Анкирская А.С., Прилепская В.Н., Байрамова Г.Р. Бактериальный вагиноз: особенности клинического течения, диагностика и лечение // *РМЖ*. – 1998. Т. 6 (5). – С. 276–83.
3. Балан В.Е. Урогенитальные расстройства в климактерии (клиника, диагностика, заместительная гормонотерапия). Дис. докт. мед. наук. - М., 1998. - 305 с.
4. Балан В.Е., Сметник В.П. Урогенитальные расстройства в постменопаузе. - М., 1998. - С . 3-5.
5. Богданова Е.А., Уварова Е.В., Латыпова Н.Х. и др. Актуальные вопросы детской и подростковой гинекологии: Материалы и тезисы докладов III Всероссийской научно-практической конференции 22–24 сентября 1998, Новосибирск, 1998. - С.150–152.
6. Бебнева Т.Н., Прилепская В.Н. Папилломавирусная инфекция и патология шейки матки (обзор литературы) // *Гинекология* 2001. - Т3. - №3. - С. 23-34.
7. Голованова В.А., Гуркин Ю.А., Новик В.И. Актуальные вопросы детской и подростковой гинекологии: Материалы и тезисы докладов Всероссийской научно-практической конференции 22–24 сентября 1998, Новосибирск. Новосибирск, 1998. - С. 148–150.
8. Двойрин В. В., Аксель Е. М., Трапезников Н. Н. - Заболеваемость и смертность от злокачественных новообразований населения России и некоторых других стран СНГ в 1993 г, Москва, 1995.
9. Заболевания шейки матки, влагалища и вульвы (Клин. лекции). Под ред. проф. В.Н. Прилепской. М.: МЕДпресс, 1999.
10. Исаков В.А., Борисова В.В., Исаков Д.В. Герпес: патогенез и лабораторная диагностика. Руководство для врачей. СПб.: Лань, 1999.
11. Кулаков В.И., Аполихина И.А., Прилепская В.Н., Гус А. И., Сухих Г.Т. Современные подходы к диагностике папилломавирусной инфекции гениталий у женщин и их значение для скрининга рака шейки матки (обзор литературы) // *РМЖ*. – 1999. - Том 1. - № 2. - С. 42-47.
12. Материалы семинара «Клинико-диагностические аспекты профилактики рака шейки матки» МЗ РУз, WHO, UNFPA, Ташкент, 2005
13. Новик В.И. Эпидемиология рака шейки матки, факторы риска, скрининг // *Практическая онкология*. - 2002. - Т 3, №3 . С. 156-165.
14. Патология влагалища и шейки матки. Под ред. В.И.Краснопольского. М.: Медицина, 1997.
15. *Практическая гинекология (Клинические лекции)*. Под ред. акад. РАМН В.И.Кулакова и проф. В.Н.Прилепской. М.: МЕДпресс-информ, 2001.
16. Прилепская В.Н. Лечение урогенитальных нарушений у женщин в постменопаузе препаратом Овестин. (Проблемы здоровья женщин позднего и старшего возраста. Тезисы доклада.). - М., 1995. - С. 11-14.

17. Прилепская В.Н., Роговская С.И., Межевитинова Е.А. Кольпоскопия (Практическое руководство). М.: ГЭОТАР-МЕДИЦИНА, 1997
18. Рудакова Е.Б., Панова О.Ю., Вотрина И.Р. Возрастные особенности патологии шейки матки // Гинекология . – 2004. - Том 6. - №4
19. Casin I, Vexiau-Robert D, De La Salmoniere P. High prevalence of Mycoplasma genitalium in the lower genitourinary track of women attending a sexually transmitted disease clinic in Paris, France // Sex Transm Dis 2002 Jun; 29 (6): 353–9.
20. Castle PE, Hillier SL, Rabe LK. An association of cervical inflammation with high-grade cervical neoplasia in women infected with oncogenic human papillomavirus(HPV) // Cancer Epidemiol Biomarkers Prev 2001 Oct; 10 (10): 1021–7.
21. Dalgic H, Kuscu NK. Laser therapy in chronic cervicitis // Arch Gynecol Obstet. 2001 May; 265 (2): 64–6.
22. Lundeen SJ, Horwitz CA, Larson CJ, Stanley MW. Abnormal cervicovaginal smears due to endometriosis: a continuing problem // Diagn Cytopathol 2002 Jan; 26 (1): 35–40.
23. Parker MF, Zahn CM, Vogel KM. Discrepancy in the interpretation of histology by gynecologic pathologists // Obstet Gynecol 2002 Aug; 100 (2): 277–80.
24. Motta EV, Fonseca AM, Bagnoli VR. Colpocytology in a preventive gynecological ambulatory service // Rev Assoc Med Bras, 2001 Oct-Dec; 47 (4): 302–10.
25. Schiffman M., Castle, Ph. E.. The Promise of Global Cervical-Cancer Prevention // New England Medical Journal of Medicine. – 2005. N 20. – V. 353. – P. 2101-2104.

СОДЕРЖАНИЕ

Список сокращений.....	4
Введение	5
Цитологические методы исследования, классификация.....	6
Роль папилломавируса в патологии рака шейки матки.....	10
Клинико-визуальный метод диагностики.....	12
Возрастные особенности патологии шейки матки.....	13
Кольпоскопия и её диагностическая ценность при выявлении патологии шейки матки.....	18
Цитологическое исследование шейки матки с окраской по Папаниколау; HPV-тест.....	20
Кольпоскопическое исследование	21
Частота встречаемости патологии шейки матки в различных возрастных группах	21
Результаты цитологического исследования	22
Результаты кольпоскопического исследования и их анализ	23
Практические рекомендации	24
Алгоритмы ведения	26
Литература	28